CONSEJO NACIONAL DE RESIDENCIAS MÉDICAS

UNIVERSIDAD AUTONOMA DE SANTO DOMINGO

FACULTAD DE CIENCIAS DE LA SALUD

OFICINA DE RESIDENCIAS MÉDICAS

EXÁMEN DE ADMISIÓN DE LA RESIDENCIA DE CIRUGÍA BUCO-MAXILO-FACIAL

PERÍODO ACADÉMICO 2017-2018

Preguntas

1. ¿Cuál de los siguientes factores no influenye en la curación de una herida quirúrgica?
a. Estado general del paciente.
b. Existencia de enfermedades hepáticas y renales graves.
c. Paciente en tratamiento con citostáticos y corticoesteroides
d. El sexo del paciente
(Gay C., Berini L. tratado de cirugía bucal. Tomo I. pág. 6)

2. ¿Cuál es el término que se utiliza para describir la extravasación de sangre en los planos tisulares superficiales, piel y mucosas?
a. Edema
b. Equimosis
c. Hipertermia
d. Fluctuación
(Gay C., Berini L. tratado de cirugía bucal. Tomo I. pág. 11)

3. ¿Cómo se denomina la realización de un interrogatorio del paciente dirigido y orientado a recordar o traer a la memoria cosas y datos olvidados?
a. Datos de filiación
b. Historia médica
c. Recordatorio
d. Historia Clínica
(Gay C., Berini L. tratado de cirugía bucal. Tomo I. pág. 14-15)

4. ¿Cuál es el hilo de sutura que dentro de sus desventajas produce reacción a cuerpo extraño, expansión por absorción de líquidos y retención de placa bacteriana?
a. Nailon
b. Seda
c. Catgut
d. Vicryl
(Gay C., Berini L. tratado de cirugía bucal. Tomo I. pág. 52)

5. Las turbinas movidas por aire consiguen altas velocidades, pero al utilizarlas en cirugía bucal se deben evitar las que expulsan aire en la dirección de la fresa. ¿Qué complicación transoperatoria se puede producir por no tomar en cuenta lo antes descrito?
a. Hemorragia
b. Dehiscencia
c. Enfisema subcutáneo
d. Hiposfagma en mucosa
(Gay C., Berini L. tratado de cirugía bucal. Tomo I. pág. 54)

6. ¿Cómo se agrupan los procedimientos para esterilización?

a. Por calor, por agentes químicos y por radiaciones
b. Por calor, por agentes físicos y por radiaciones
c. Por calor, por agentes químicos y por desnaturalización
d. Por calor, por agentes térmicos y por rayos x

(Gay C., Berini L. tratado de cirugía bucal. Tomo I. pág. 61)

7. ¿Cómo se le denomina a la administración de cualquier tipo de fármaco en las horas precedentes a otro tratamiento, odontológico o quirúrgico?

a. Postmedicación
b. Placebo
c. Premedicación
d. Periodo de latencia

(Gay C., Berini L. tratado de cirugía bucal. Tomo I. pág. 71)

8. ¿Cuál es el componente psíquico capaz de incrementar la sensación del dolor?

a. Nervios
b. Ansiedad
c. Hipertensión
d. Alodinia

(Gay C., Berini L. tratado de cirugía bucal. Tomo I. pág. 71)

9. ¿Cuál es el tiempo de consecución del pico plasmático para el AlNE Diclofenaco de administración oral?

a. 30 minutos
b. 1-2 horas
c. 2 horas
d. 2-3 horas

(Gay C., Berini L. tratado de cirugía bucal. Tomo I. pág. 71)

10. ¿Cuál es el tiempo de consecución del pico plasmático para el AlNE diclofenaco de administración oral?

a. 30 minutos
b. 1-2 horas
c. 2 horas
d. 2-3 horas

(Gay C., Berini L. tratado de cirugía bucal. Tomo I. pág. 72)

11. ¿Cuál es el período de la intervención quirúrgica en el que se incluyen todos los pasos preparatorios del campo quirúrgico, la técnica quirúrgica indicada en cada caso, y la reparación de los tejidos?

a. Período intraoperatorio
b. Período postoperatorio
c. Período preoperatorio
d. Período post-quirúrgico

(Gay C., Berini L. tratado de cirugía bucal. Tomo I. pág. 73)

12. ¿Cuál es la función de la ciclooxigenasa-1 (COX-1)?

a. Interviene en fenómenos inflamatorios
b. Fisiológica y protectora en diversos tejidos como la mucosa gástrica u órganos como el riñon o la próstata
c. Interviene en la fase I de la cascada de coagulación
d. Produce un aumento en la liberación de prostaglandinas

(Gay C., Berini L. tratado de cirugía bucal. Tomo I. pág. 78)

13. ¿A quién se le atribuye el descubrimiento de los rayos X?

a. Otto Walkhoff
b. Alexander Fleming
c. Wilhelm Conrad Röntgen
d. Egas Moniz

(R. Cavézian, G. Pasquet. Diagnóstico por la imagen en Odónto-estomatología. Capítulo 1. Pag 1)

14. ¿Cuál es el tipo de imagen radiológica que trata de obtener sobre una sola película una imagen panorámica del conjunto de las arcadas dentarias, rodeando la convexidad de los maxilares y recorriendo las arcadas desde una ATM a la otra?

a. Tomografía Cone Beam
b. Ortopantomografía
c. Radiografía Oclusal
d. Radiografías Periapicales Seriadas

(R. Cavézian, G. Pasquet. Diagnóstico por la imagen en Odónto-estomatología. Capítulo 2. Pag 15)

15. ¿Cómo se denomina a la resorción parcial o total de la raíz dental?

a. Invaginación amelodentinaria
b. Resección apical
c. Rizolisis
d. Cicatriz apical

(R. Cavézian, G. Pasquet. Diagnóstico por la imagen en Odonto-estomatología. Capítulo 5. Pag 58)

16. ¿Cuál es el diagnostico radiográfico en caso de una imagen quística en los maxilares en forma de una laguna redondeada, bien delimitada, en situación de un diente ausente, que ocurre por la proliferación quística del germen dental abortado?

a. Quiste Dentigero
b. Quiste Dermoide
c. Quiste Primordial
d. Quiste odontogénico epitelial calcificante

(R. Cavézian, G. Pasquet. Diagnóstico por la imagen en Odónto-estomatología. Capítulo 10. Pag 143)

17. ¿Cuál es la complicación de la irradiación de un cáncer bucal, que afecta mayormente a la mandibula y puede aparecer tras un intervalo libre de algunos meses o años y sobreinfectarse?

a. Fracturas patológicas
b. Osteítis apical
c. Osteorradionecrosis
d. Osteonecrosis por bifosfonatos

(R. Cavézian, G. Pasquet. Diagnóstico por la imagen en Odónto-estomatología. Capitulo 10. Pag 154)

18. De acuerdo con las imágenes radiográficas, ¿Cómo se consideran las zonas de la imagen que representan las diversas estructuras densas, capaces de frenar el haz de rayos X?

a. Zonas radiotransparentes
b. Zonas radiopacas
c. Zonas radiolúcidas
d. Zonas grises

(Whaites E. Fundamentos de Radiología Dental. 4ta ed. Capítulo 1. Pag 3)

19. ¿Cuál es la técnica radiográfica intraoral diseñada para mostrar dientes individuales y los tejidos que rodean sus raíces?

a. Tomografía Cone Beam
b. Ortopantomografía
c. Radiografía Oclusal
d. Radiografía Periapical

(Whaites E. Fundamentos de Radiología Dental. 4ta ed. Capítulo 10. Pag 91)

20. ¿Cuál es la técnica radiográfica intraoral en la que se coloca el receptor de la imagen en el plano de oclusión?

a. Radiografia Panorámica
b. Radiografía Periapical
c. Radiografías Oclusivas
d. Ortopantomografía

(Whaites E. Fundamentos de Radiología Dental. 4ta ed. Capítulo 10. Pag 91)

21. ¿Cuál es la técnica radiológica especializada para la obtención de radiografías que muestran únicamente una sección o corte del paciente?

a. Radiografia Oclusal
b. Radiografía Periapical
c. Tomografía
d. Ortopantomografía

(Whaites E. Fundamentos de Radiología Dental. 4ta ed. Capítulo 16. Pag 179)

22. ¿Cuál de los siguientes corresponde al tumor odontogénico agresivo localmente, originado de los restos del epitelio del órgano del esmalte o de la lámina dental y que se presenta según distintos subtipos como: multiquístico o sólido, uniquístico y periférico, etc.?

a. Odontoma
b. Ameloblastoma
c. Cementoma
d. Fibroma ameloblástico

(Whaites E. Fundamentos de Radiología Dental. 4ta ed. Capítulo 27. Pag 338)

23. ¿Cuál es el tipo de tumor odontogénico en el cual se pueden observar radiográficamente múltiples piezas dentales en miniatura bien definidas rodeadas por una línea radiotransparente?

a. Ameloblastoma
b. Odontoma Complejo
c. Odontoma Compuesto
d. Restos Radiculares

(Whaites E. Fundamentos de Radiología Dental. 4ta ed. Capítulo 28. Pag 358)

24. ¿Cuál es el tumor maligno del hueso, rápidamente destructivo y raro, del cual, desde el punto de vista radiológico, existen los tipos: osteolítico, osteoesclerótico y mixto?

a. Osteoma
b. Quiste de Gorlin
c. Ameloblastoma Maligno
d. Osteosarcoma

(Whaites E. Fundamentos de Radiología Dental. 4ta ed. Capítulo 28. Pag 365)

25. ¿Cuál es el seno paranasal más importante para la odontología, debido a que está muy cerca de los dientes superiores?

a. Seno Pulpar
b. Seno Esfenoidal
c. Seno Maxilar
d. Seno Frontal

(Whaites E. Fundamentos de Radiología Dental. 4ta ed. Capítulo 29. Pag 373)

26. En la literatura se describen tres tipos de microdoncia, ¿Cuál es la que con más frecuente afecta a los incisivos laterales superiores?

a. Microdoncia generalizada verdadera
b. Microdoncia generalizada relativa
c. Microdoncia lateral
d. Microndoncia individual

(Jacobo Armach, Fernando. Diagnóstico clínico y Patología bucal, 1era Edición, Editora Buho, 2013)

27. ¿Qué número de mango de bisturí se utiliza habitualmente en Cirugía bucal?

a. 2
b. 3
c. 4
d. 15

(Gay C., Berini L. tratado de cirugía bucal. Tomo I. pág. 111)

28. ¿Qué número de hoja de bisturí se utiliza habitualmente en Cirugía bucal?

a. 3
b. 22
c. 15
d. 5

(Gay C., Berini L. tratado de cirugía bucal. Tomo I. pág. 111)

29. ¿Cuál es el tipo de colgajo en el que se realiza una incisión gingival horizontal con dos incisiones verticales oblicuas?

a. Colgajo Semilunar
b. Colgajo doble
c. Colgajo Triangular
d. Colgajo Trapezoidal

(Gay C., Berini L. tratado de cirugía bucal. Tomo I. pág. 117)

30. El periostótomo debe utilizarse de la siguiente forma, a excepción de:

a. Como si fuese un lápiz, y en nuestros movimientos, lo giramos sobre su eje mayor
b. Deben ejecutarse tres movimientos: empujar, levantar y retirar, y usualmente lateralidad.
c. La convexidad del periostótomo debe estar orientada hacia el hueso para evitar el desgarro o la perforación del colgajo.
d. Aplicar el extremo romo más amplio del instrumento, empezando en la encía adherida y en el ángulo que forman las incisiones horizontal y vertical.

(Gay C., Berini L. tratado de cirugía bucal. Tomo I. pág. 121)

31. ¿Cuál es el concepto utilizado para referirse a la reposición de los tejidos blandos que están separados debido a un traumatismo o una acción quirúrgica. Se realiza como último paso de cualquier técnica operatoria?

a. Sinéresis
b. Diéresis
c. Hilo de sutura
d. Incisión

(Gay C., Berini L. tratado de cirugía bucal. Tomo I. pág. 131)

32. ¿Es un punto de sutura de doble recorrido a distinto plano transversal pero en el mismo plano horizontal?

a. Punto de colchonero
b. Punto en 8
c. Punto capitoné
d. Punto subdérmico

(Gay C., Berini L. tratado de cirugía bucal. Tomo I. pág. 144)

33. ¿Cuál es la cantidad estimada de días que como norma general deben permanecer los puntos de sutura en la cavidad bucal?

a. 3-4
b. 5-7
c. 8-10
d. 10-12

(Gay C., Berini L. tratado de cirugía bucal. Tomo I. pág. 151)

34. En este tipo de sedación los reflejos protectores son normales o están mínimamente alterados; el paciente mantiene la capacidad de responder a nuestras órdenes, y además conserva espontáneamente la actividad respiratoria:

a. Sedación profunda
b. Sedación general
c. Sedación consciente
d. Sedación local

(Gay C., Berini L. tratado de cirugía bucal. Tomo I. pág. 155)

35. ¿Cuáles son los tipos de anestesia local en cavidad oral en odontología?

a. Mucosa, submucosa, subperióstica, intraósea, intraligamentosa e intrapulpar
b. Mucosa, submucosa, subperióstica, endovenosa, intraligamentosa e intrapulpar
c. Mucosa, submucosa, subperióstica, intraósea, subaracnoidea e intrapulpar
d. Mucosa, submucosa, subperióstica, intraósea, intraligamentosa e intramedular

(Gay C., Berini L. tratado de cirugía bucal. Tomo I. pág. 151)

36. ¿Cuál de los siguientes anestésicos posee más larga duración de acción y mayor potencia?

a. Lidocaina
b. Mepivacaina
c. Bupivacaina
d. Procaina

(Gay C., Berini L. tratado de cirugía bucal. Tomo I. pág. 166)

37. ¿Cuál es el procedimiento quirúrgico bucal que se lleva a cabo con más frecuencia?

a. Frenectomía
b. Gingivoplastía
c. Apicectomía
d. La extracción dentaria

(Gay C., Berini L. tratado de cirugía bucal. Tomo I. pág. 199)

38. ¿Cuál fue el médico-dentista estadounidense considerado históricamente como el fundador de la Cirugía Bucal y Maxilofacial?

a. Cosme Gay Escoda
b. Simon Hullihen
c. Alexander Fleming
d. Hugo Obwegeser

(Gay C., Berini L. tratado de cirugía bucal. Tomo I. pág. 200)

39. ¿Cómo se denominan aquellos dientes que erupcionan, total o parcialmente, fuera de su normal ubicación dentro de la arcada dentaria?

a. Dientes ectópicos
b. Cordal
c. Dientes supernumerarios
d. Andana

(Gay C., Berini L. tratado de cirugía bucal. Tomo I. pág. 281)

40. ¿Cómo se denomina la reducción de las corticales alveolares con finalidad protésica, con un mínimo colgajo gingival y a expensas normalmente de la cortical externa?

a. Gingivectomía
b. Profundización de surco
c. Operculectomía
d. Alveolectomía

(Gay C., Berini L. tratado de cirugía bucal. Tomo I. pág. 290)

41. ¿Cuál es el proceso de migración de la corona dentaria desde su lugar de desarrollo dentro del hueso maxilar hasta su posición funcional en la cavidad bucal?

a. Extrusión
b. Retención
c. Erupción dentaria
d. Migración functional

(Gay C., Berini L. tratado de cirugía bucal. Tomo I. pág. 341)

42. ¿Cuál es el ramo terminal del nervio dentario inferior, encargado de la inervación sensitiva del labio inferior?

a. Ramos dentarios inferiores
b. Ramo marginar mandibular
c. Ramos bucales inferiores
d. Nervio mentoniano

(Rouviere H., Delmas A. Anatomía Humana Descriptiva, Topográfica y Funcional. 11va Edición. Pag.293)

43. ¿Cuál malformación causa la ausencia total o parcial del sustrato óseo de la cara, siendo el más afectado el hueso maxilar; es incompatible con la vida?

a. Adenitis
b. Aprosopia
c. Paladar hendido
d. Otocefalia

(José Luis Velayos., Anatomía de la cabeza, con enfoque odontoestomatológico. 2da edición. Pag. 12)

44. ¿Cuál es el nombre de la hendidura o línea tenue entre las partes fundamentales del diente o la raíz?

a. Surco accesorio
b. Fóveas
c. Surco de desarrollo
d. Lóbulo

(Major M. Ash y Stanley J. Nelson., Wheeler anatomía, fisiología y oclusión dental. 8va edición. Pag. 13)

45. ¿Qué termino se emplea para referirse a una pérdida de sensibilidad en un área circunscrita del cuerpo provocada por una depresión de la excitación en las terminaciones nerviosas o por una inhibición del proceso de conducción en los nervios periféricos?

a. Parestesia
b. Anestesia general
c. Anestesia tópica
d. Anestesia local

(Stanley F. Malamed., Manual de anestesia local. 5ta edición. Pag. 3)

46. ¿Qué Hueso se articula con los huesos frontal, parietal, occipital, vómer, malar, palatino y etmoides?

a. Esfenoides
b. Maxilar
c. Temporal
d. Mandíbula

(José Luis Velayos., Anatomía de la cabeza, con enfoque odontoestomatológico. 2da edición. Pag. 44)

47. ¿Cuál quiste es derivado a partir de los restos de Malassez que se considera el quiste odontógeno más común y representa más de la mitad del total de los quistes orales?

a. Quiste periapical
b. Quiste dentigero
c. Quiste de erupción
d. Queratoquiste odontógeno

(J. Phillip Sapp, Lewis R. Eversole, George P. Wysocki., Patología oral y maxillofacial contemporanea. Pag. 40)

48. ¿Qué área corresponde al margen terminal o borde de la encía que rodea a los dientes a modo de collar?

a. Surco gingival
b. Encía insertada
c. Encía marginal
d. Encía interdental

(Newman, Takei, Klokkevold, Carranza., Carranza; Periodontología clínica. Pag. 16)

49. ¿Cuál de los siguientes pares craneales está representado por el número I?

a. Nervio olfatorio
b. Nervio oculomotor
c. Nervio abducens
d. Nervio trigémino

(Henri Rouvière, André Delmas., Anatomía Humana; descriptiva, topográfica y funcional. Cabeza y cuello. Tomo II. 11va edición. Pag. 272)

50. ¿Cuál de los siguientes pares craneales está representado por el número X?

a. Nervio olfatorio
b. Nervio oculomotor
c. Nervio abducens
d. Nervio vago

(Henri Rouvière, André Delmas., Anatomía Humana; descriptiva, topográfica y funcional. Cabeza y cuello. Tomo II. 11va edición. Pag. 272)

51. ¿Qué ligamento limita los movimientos de protrusión excesiva de la mandíbula; este se tensa cuando existe protrusión pero esta relajado cuando la boca se encuentra abierta?

a. Ligamento esfenomandibular
b. Ligamento temporomandibular
c. Ligamento capsular
d. Ligamento estilomandibular

(Jeffrey P. Okeson., Tratamiento de oclusión y afecciones temporomandibulares. 6ta edición. Pag. 14)

52. ¿Es la forma de cicatrización en la cual los bordes y planos de la herida se a posicionan directamente, generalmente gracias a una sutura?

a. Por primera intención
b. Por segunda intención
c. Por tercera intención
d. Por cuarta intención

(M. Donado Rodríguez., Cirugía bucal, patología y técnica. 3ra edición. Pag. 243)

53. ¿Qué concepto clásico define el inicio de la formación ósea heterotópica, es decir, en aquellos lugares donde fisiológicamente no existe hueso?

a. Osteoconducción
b. Regeneración ósea guiada
c. Distracción osteogénica
d. Osteoinducción

(Carlos Navarro Vila., Cirugía Oral. Pag. 195)

54. ¿Qué glándula se sitúa entre la mandíbula, la apófisis estiloides y la apófisis mastoides, justamente detrás de la rama de la mandíbula y delante del músculo esternocleidomastoideo?

a. Glándula Submandibular
b. Glándula Sublingual
c. Glándula Parótida
d. Glándula Salival

(José Luis Velayos., Anatomía de la cabeza, con enfoque odontoestomatológico. 2da edición. Pag. 215)

55. ¿A cuál glándula le pertenece el conducto de Wharton, conducto de paredes delgadas, que mide una longitud de unos 5 cm?

a. Glándula Submandibular
b. Glándula Sublingual
c. Glándula Parótida
d. Glándula Salival

(José Luis Velayos., Anatomía de la cabeza, con enfoque odontoestomatológico. 2da edición. Pag. 222)

56. ¿Qué región se sitúa profundamente a la rama de la mandíbula y por detrás de la tuberosidad del maxilar?

a. Región cigomática
b. Región infratemporal
c. Región geniana
d. Región labial

(José Luis Velayos., Anatomía de la cabeza, con enfoque odontoestomatológico. 2da edición. Pag. 369)

57. ¿Cuál de estas es una lesión destructiva del hueso trabecular y de la médula ósea, de origen inflamatorio agudo, que suele contener cepas virulentas de bacterias. Con gran frecuencia se debe a extensión directa de un absceso periapical no tratado?

a. Absceso periapical
b. Quiste periapical
c. Osteomielitis aguda
d. Celulitis

(J. Phillip Sapp, Lewis R. Eversole, George P. Wysocki., Patología oral y maxillofacial contemporanea. Pag. 80)

58. ¿Cuál de los siguientes pares craneales está representado por el número XII?

a. Nervio facial
b. Nervio accesorio
c. Nervio hipogloso
d. Nervio troclear

(Henri Rouvière, André Delmas., Anatomía Humana; descriptiva, topográfica y funcional. Cabeza y cuello. Tomo II. 11va edición. Pag. 272)

59. ¿Qué medicamento al ser utilizado durante el embarazo da lugar a una alta incidencia de despigmentación e hipoplasia dentaria permanente en niños?

a. Lincosamidas
b. Tetraciclina
c. Macrólidos
d. Betalactámicos

(Hernán Pérez Torres., Farmacología y terapéutica odontológica. Pag. 223)

60. De las siguientes incisiones ¿Cuál es exclusiva de la región palatina para la exéresis de un torus palatino?

a. Incisión lineal
b. Incisión festoneada
c. Incisión en bayoneta
d. Incisión doble Y

(M. Donado Rodríguez., Cirugía bucal, patología y técnica. 3ra edición. Pag. 236)

61. ¿Cómo se le llama a la tercera rama anterior de la arteria carótida externa, Nace en el momento en que la carótida externa pasa entre los músculos estilohioideo y estilofaríngeo?

a. Arteria faríngea ascendente
b. Arteria facial
c. Arteria lingual
d. Arteria occipital

(José Luis Velayos., Anatomía de la cabeza, con enfoque odontoestomatológico. 2da edición. Pag. 267)

62. ¿Qué termino se emplea de forma genérica para denominar aquellos tumores malignos glandulares que no han podido clasificarse como tipo de células acinosas, adenoideoquistico o mucoepidermoide?

a. Carcinoma indiferenciado
b. Carcinoma mucoepidermoides
c. Adenocarcinoma
d. Carcinoma epidermoides

(Guillermo Raspall., Atlas Clínico; Tumores de cara, boca, cabeza y cuello. 2da edición. Pag. 5)

63. ¿Cuál anomalía se presenta como una enfermedad hereditaria que afecta la cabeza y el cuello que se cree que es causada por un defecto en gen o cromosoma 5?

a. Síndrome de Down
b. Síndrome de Digeorge
c. Síndrome de Treacher Collins
d. Síndrome de Turner

(Neil. S Norton., Netter. Anatomía de cabeza y cuello para odontólogos. Pag. 21)

64. Según la clasificación de Pell y Gregory para el estudio de las posibles localizaciones de los cordales incluidos, ¿A qué clase y a qué posición corresponde este tercer molar que se encuentra con suficiente espacio entre la rama ascendente de la mandíbula y la parte distal del segundo molar, y en el cual el punto más alto del diente se encuentra por debajo de la línea oclusal pero por arriba de la línea cervical del segundo molar?

a. Retenido
b. Clase I, Posición B
c. Impactado
d. Clase II, Posición A

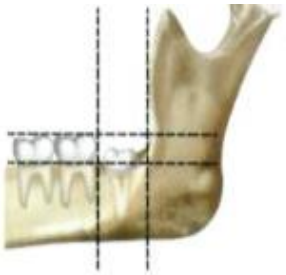

(Gay C., Berini L. tratado de cirugía bucal. Tomo I. pág. 356-357)

65. ¿Cuál es el término empleado para hacer referencia a la parte más cercana a la raíz de los miembros o extremidades en anatomía humana?

a. Distal
b. Apical
c. Proximal
d. Radicular

(Rouviere H., Delmas A. Anatomía Humana Descriptiva, Topográfica y Funcional. 11va Edición. Pag.4)

66. ¿Cuantos huesos forman el cráneo? (sin incluir las piezas óseas suturales inconstantes).

a. 9
b. 7
c. 8
d. 6

(Rouviere H., Delmas A. Anatomía Humana Descriptiva, Topográfica y Funcional. 11va Edición. Pag.39)

67. ¿Cuál es el nombre que lleva el punto sutural en donde se unen la porción escamosa del hueso temporal, la porción inferior del hueso parietal, la porción temporal del ala mayor del esfenoides y la cara temporal del hueso frontal, que tienes forma de H o K?

a. Lambda
b. Bregma
c. Pterion
d. Asterion

(Henri Rouvière, André Delmas., Anatomía Humana; descriptiva, topográfica y funcional. Cabeza y cuello. Tomo II. 11va edición. Pag. 84)

68. ¿Qué nombre lleva la obliteración del espacio de la ATM con características morfológicas óseas anormales, que a menudo ocurre a consecuencia de un traumatismo o infección?

a. Anquilosis
b. Artritis
c. Luxación mandibular
d. Osteoartritis

(Neil. S Norton., Netter. Anatomía de cabeza y cuello para odontólogos. Pag. 264)

69. ¿Cuál es el nombre que recibe el tejido conjuntivo fibroso que sujeta la raíz del diente en su alveolo óseo y permite un cierto movimiento durante la masticación?

a. Encía marginal
b. Ligamento periodontal
c. Surco gingival
d. Encía insertada

(José Luis Velayos., Anatomía de la cabeza, con enfoque odontoestomatológico. 2da edición. Pag. 91)

70. De los siguientes músculos ¿Cuál se encarga de elevar la faringe, la laringe y contribuye al cierre de la nasofaringe?

a. Palatofaríngeo
b. Palatogloso
c. Elevador del velo del paladar
d. Tensor del velo del paladar

(Neil. S Norton., Netter. Anatomía de cabeza y cuello para odontólogos. Pag. 353)

71. De los siguientes músculos, ¿Cuál se encarga de tirar lateralmente del paladar blando ensanchándolo?

a. Palatofaríngeo
b. Palatogloso
c. Elevador del velo del paladar
d. Tensor del velo del paladar

(Neil. S Norton., Netter. Anatomía de cabeza y cuello para odontólogos. Pag. 353)

72. ¿Cuál de los siguientes pares craneales está representado por el número VI?

a. Nervio olfatorio
b. Nervio oculomotor
c. Nervio abducens
d. Nervio trigémino

(Henri Rouvière, André Delmas., Anatomía Humana; descriptiva, topográfica y funcional. Cabeza y cuello. Tomo II. 11va edición. Pag. 272)

73. ¿Cuál de los siguientes pares craneales está representado por el número XI?

a. Nervio facial
b. Nervio accesorio
c. Nervio hipogloso
d. Nervio troclear

(Henri Rouviere, André Delmas., Anatomía Humana; descriptiva, topográfica y funcional. Cabeza y cuello. Tomo II. 11va edición. Pag. 272)

74. De los siguientes nervios, ¿cuáles se consideran nervios motores?
a. Olfatorio, óptico y vestibulococlear
b. Oculomotor, troclear, abducens, accesorio e hipogloso
c. Trigémino, facial, glosofaríngeo y vago
d. Oculomotor, trigémino, vestibulococlear

(Henri Rouvière, André Delmas., Anatomía Humana; descriptiva, topográfica y funcional. Cabeza y cuello. Tomo II. 11va edición. Pag. 272)

75. ¿Cómo se le llama a las lesiones cervicales no cariosas o defectos con forma de cuña de un diente, la mayoría de estas se presentan en las zonas cervicales vestibular de los primeros premolares?
a. Abfracciones
b. Hipercementosis
c. Osteosclerosis
d. Desgaste dentario

(Jeffrey P. Okeson., Tratamiento de oclusión y afecciones temporomandibulares. 6ta edición. Pag. 247)

76. ¿Qué otro nombre recibe la lengua geográfica?
a. Lengua cerebriforme
b. Glositis migratoria
c. Leucoplasia
d. Liquen plano

(Barrancos Mooney., operatoria dental; integración clínica. 4ta edición. Pag. 284)

77. De las siguientes fibras ¿Cuál predomina en el tejido conectivo y comprende uno de los componentes esenciales del periodonto?
a. Fibras reticulares
b. Fibras de oxitalán
c. Fibras colágenas
d. Fibras elásticas

(María Beatriz Ferro Camargo, Mauricio Gómez Guzmán., Periodoncia; fundamentos de la odontología. 2da edición. Pag. 25)

78. ¿Cuál de estas alteraciones eruptivas es producida en el diente por una barrera física en el recorrido de su erupción o por una anomalía en la posición de dicho diente?
a. Retención
b. Inclusión
c. Inclusión ectópica
d. Impactación

(Lucas Bermudo Añino., Atlas de cirugía oral. Pag. 19)

79. Según la clasificación de Pell y Gregory para el estudio de las posibles localizaciones de los cordales incluidos, ¿A qué clase y a qué posición corresponde este tercer molar que se encuentra por completo dentro de la rama mandibular, y en el cual el punto más alto del diente está debajo de la línea cervical del segundo molar?

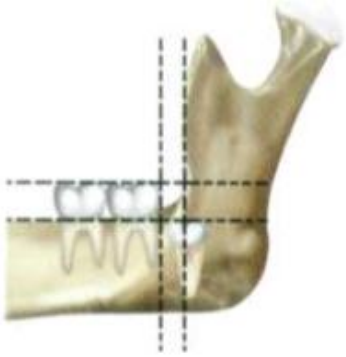

a. Mesioangular
b. Clase II, Posición C
c. Incluido
d. Clase III, Posición C

(Gay C., Berini L. tratado de cirugía bucal. Tomo I. pág. 356-357)

80. ¿Cómo se divide el esqueleto de la cabeza?

a. Cráneo, Encéfalo y Cara.
b. Encéfalo y Cara.
c. Cráneo, Cara y Columna.
d. Cráneo y Cara

(Rouviere H., Delmas A. Anatomía Humana Descriptiva, Topográfica y Funcional. 11va Edición. Pag.39)

81. ¿Cuál es el hueso del cráneo, situado inferiormente a la porción orbitonasal del hueso frontal?

a. Esfenoides
b. Etmoides
c. Nasal
d. Vómer

(Rouviere H., Delmas A. Anatomía Humana Descriptiva, Topográfica y Funcional. 11va Edición. Pag.44)

82. ¿Cuál es la glándula que se sitúa en la fosa hipofisiaria del hueso esfenoides?

a. Paratiroides
b. Pituitaria
c. Parótida
d. Adenoides

(Rouviere H., Delmas A. Anatomía Humana Descriptiva, Topográfica y Funcional. 11va Edición. Pag.53)

83. ¿Cuántos huesos forman el esqueleto de la cara?

a. 14
b. 13
c. 16
d. 12

(Rouviere H., Delmas A. Anatomía Humana Descriptiva, Topográfica y Funcional. 11va Edición. Pag.90)

84. ¿Cuál de las siguientes arterias nace de la bifurcación del tronco braquiocefálico?

a. Carótida común derecha
b. Carótida común izquierda
c. Subclavia izquierda
d. Aorta

(Rouviere H., Delmas A. Anatomía Humana Descriptiva, Topografica y Funcional. 11va Edición. Pag.214)

85. ¿Cuál de las siguientes arterias es una rama terminal de la arteria carótida externa

a. Temporal profunda media
b. Temporal superficial
c. Occipital
d. Angular

(Rouviere H., Delmas A. Anatomía Humana Descriptiva, Topográfica y Funcional. 11va Edición. Pag.225)

86. ¿Cuál de las siguientes arterias, es la rama de la arteria oftálmica destinada a irrigar las partes blandas de la frente?

a. Arteria etmoidal anterior
b. Arteria transversa de la cara
c. Arteria facial
d. Arteria supraorbitaria

(Rouviere H., Delmas A. Anatomía Humana Descriptiva, Topográfica y Funcional. 11va Edición. Pag.222)

87. ¿De qué nervio craneal son los ramos nerviosos que atraviesan la lámina cribosa?
a. Oftálmico
b. Óptico
c. Olfatorio
d. Nasal

(Rouviere H., Delmas A. Anatomía Humana Descriptiva, Topográfica y Funcional. 11va Edición. Pag.274)

88. ¿Cuál es el par craneal que inerva el musculo recto lateral del ojo?
a. Oculomotor
b. Troclear
c. Abducens
d. Óptico

(Rouviere H., Delmas A. Anatomía Humana Descriptiva, Topográfica y Funcional. 11va Edición. Pag.295)

89. ¿Cuál es el par craneal que inerva el musculo recto superior del ojo?
a. Oculomotor
b. Troclear
c. Abducens
d. Óptico

(Rouviere H., Delmas A. Anatomía Humana Descriptiva, Topográfica y Funcional. 11va Edición. Pag.276)

90. ¿Cuáles son los músculos que conforman la región infrahioidea?
a. Milohioideo, digástrico, estilohioideo, genihioideo
b. Omohioideo, esternohioideo, esternotiroideo, tirohioideo
c. Milohioideo, esternohioideo, genihioideo, tirohioideo
d. Omohioideo, digástrico, esternotiroideo, estilohioideo

(Neil. S Norton., Netter. Anatomía de cabeza y cuello para odontólogos. Pag. 116)

91. ¿Qué nombre recibe el órgano localizado en las caras anterior y lateral del cuello formado por un lóbulo derecho y otro izquierdo conectado en la línea media por un istmo?
a. Glándula tiroides
b. Glándula paratiroides
c. Laringe
d. Faringe

(Neil. S Norton., Netter. Anatomía de cabeza y cuello para odontólogos. Pag. 128)

92. ¿Cómo se le denomina a la capa superficial del tejido blando correspondiente a un epitelio escamoso poliestratificado, avascular, que varía ampliamente en grosor, desde el cuero cabelludo hasta la delicada piel de los parpados?
a. Dermis
b. Epidermis
c. Hipodermis
d. Fibra muscular

(Miguel Burgueño García, Elena Gómez García., Atlas de colgajos locales en la reconstrucción de cabeza y cuello. Pag. 5)

93. De los siguientes huesos, ¿cuál es el mayor y más fuerte hueso de la cara, y es el único que se articula por medio de una doble diartrosis con dos huesos del cráneo (los huesos temporales), por lo cual es el único capaz de realizar movimientos amplios?
a. Mandíbula
b. Hueso maxilar
c. Esfenoides
d. Etmoides

(José Luis Velayos., Anatomía de la cabeza, con enfoque odontoestomatológico. 2da edición. Pag. 53)

94. ¿Cómo se llama al trastorno en el que los músculos del cuello se encuentran flexionados, extendidos o retorcidos en una posición anómala siendo el esternocleidomastoideo el más frecuentemente afectado?

a. Hipotiroidismo
b. Hipertiroidismo
c. Tortícolis
d. Hipertrofia muscular

(Neil. S Norton., Netter. Anatomía de cabeza y cuello para odontólogos. Pag. 154)

95. ¿Cuál de los siguientes músculos es el encargado de cerrar la boca, protruir y arrugar los labios?

a. Cigomático mayor
b. Cigomático menor
c. Depresor del ángulo de la boca
d. Orbicular de la boca

(Neil. S Norton., Netter. Anatomía de cabeza y cuello para odontólogos. Pag. 167)

96. ¿Cuál de los siguientes músculos es el encargado de mover el ángulo de la boca lateralmente?

a. Orbicular de la boca
b. Risorio
c. Mentoniano
d. Buccinador

(Neil. S Norton., Netter. Anatomía de cabeza y cuello para odontólogos. Pag. 168)

97. ¿Cuál de los siguientes puntos se encuentra situado en el vértice del ángulo de la mandíbula?

a. Nasion
b. Mentoniano
c. Gonion
d. Porion

(José Luis Velayos., Anatomía de la cabeza, con enfoque odontoestomatológico. 2da edición. Pag. 81)

98. ¿Cuál de los siguientes puntos se encuentra situado en el borde superior del conducto auditivo externo?

a. Nasion
b. Mentoniano
c. Gonion
d. Porion

(José Luis Velayos., Anatomía de la cabeza, con enfoque odontoestomatológico. 2da edición. Pag. 81)

99. ¿Cuál de los siguientes huesos se encuentra situado inferiormente a la porción orbitonasal del hueso frontal, en la porción anterior y media de la base del cráneo?

a. Hueso etmoides
b. Hueso esfenoides
c. Hueso frontal
d. Hueso malar

(Henri Rouviere, André Delmas., Anatomía Humana; descriptiva, topográfica y funcional. Cabeza y cuello. Tomo II. 11va edición. Pag. 44)

100. ¿Cuál es el nombre que lleva el punto de unión de la sutura sagital con la sutura coronal?

a. Lambda
b. Bregma
c. Pterion
d. Asterion

(Henri Rouviere, André Delmas., Anatomía Humana; descriptiva, topográfica y funcional. Cabeza y cuello. Tomo II. 11va edición. Pag. 84)